EIN FALL VON GLEICHZEITIGER EXTRA- UND INTRAUTERINGRAVIDITÄT.

ZUSAMMENSTELLUNG UND BETRACHTUNG DERARTIGER FÄLLE.

INAUGURAL-DISSERTATION

BEHUFS

ERLANGUNG DER DOCTORWÜRDE

EINGEREICHT DER

HOHEN MEDICINISCHEN FACULTÄT ZU BASEL

VON

HUGO GUTZWILLER,
PRAKT. ARZT
LIESTAL (CT. BASELLAND).

AUF EMPFEHLUNG VON HERRN PROF. DR. COURVOISIER-SACHS.
GENEHMIGT IM MÄRZ 1892.

LEIPZIG.
DRUCK VON A. TH. ENGELHARDT.
1892.

EIN FALL VON GLEICHZEITIGER EXTRA- UND INTRAUTERINGRAVIDITÄT.

ZUSAMMENSTELLUNG UND BETRACHTUNG DERARTIGER FÄLLE.

INAUGURAL-DISSERTATION

BEHUFS

ERLANGUNG DER DOCTORWÜRDE

EINGEREICHT DER

HOHEN MEDICINISCHEN FACULTÄT ZU BASEL

VON

HUGO GUTZWILLER,
PRAKT. ARZT
LIESTAL (CT. BASELLAND).

AUF EMPFEHLUNG VON HERRN PROF. DR. COURVOISIER-SACHS
GENEHMIGT IM MÄRZ 1892.

LEIPZIG.
DRUCK VON A. TH. ENGELHARDT.
1892.

Digitized by the Internet Archive
in 2026

https://archive.org/details/IA41548828_0083

DEM ANDENKEN

MEINES

LIEBEN VATERS SEL.

DR. MED. J. GUTZWILLER-MÜNGER,

GEWES. PRAKT. ARZT IN LIESTAL.

Vorliegende Arbeit erschien im Archiv für Gynäkologie (Gusserow und Leopold, Band XLIII, Heft 2) und sind deshalb an verschiedenen Stellen Kürzungen angebracht worden, um Wiederholungen des betreffenden Archivs zu vermeiden.

So gross die Zahl der Fälle von Extrauterinschwangerschaft auch ist, die in immer steigender Zahl von Jahr zu Jahr zur Veröffentlichung kommen, — so selten dürften die Fälle von gleichzeitiger Extra- und Intrauterinschwangerschaft sein.

Gelegentlich eines derartigen in Basel zur Beobachtung gekommenen Falles sollen die diesbezüglichen, bisher veröffentlichten Fälle dieser seltenen Combination hier zusammengestellt werden. Hierbei lasse ich die Fälle, wo es sich bereits um Lithopädionbildung oder eingetretene Mumificirung der extrauterinen Frucht handelt, ganz ausserhalb des Rahmens meiner Arbeit und berücksichtige an der Hand unseres Falles nur die Beobachtungen, wo entweder Zwillingsschwangerschaft bestand, oder wo die beiden Conceptionen doch ziemlich nahe bei einander lagen.

Es ist mir nun gelungen, aus der Literatur 18 derartige Fälle (den meinigen eingeschlossen) sammeln zu können, und habe ich es mir so weit als irgend möglich angelegen sein lassen, immer das Original der betreffenden Beobachtung zu benutzen.

Zunächst sollen nun die Fälle nach der Reihe ihrer Veröffentlichung im Auszuge folgen.

Fall 1. H. Goessmann: De conceptione duplici uterina nimirum et ovaria uno eodemque temporis momento facta. Dissertatio inauguralis. Marburg 1820.

Frau N. N. aus Niederhessen, 23 Jahre alt, 1para, im siebenten Monate schwanger, hatte schon seit einiger Zeit in gewissen Zwischenräumen starke Schmerzen in der linken Bauchhälfte, namentlich beim Liegen auf dem Rücken. Bei der Untersuchung zeigte sich der Leib gleichmässig gewölbt und war nichts Pathologisches zu entdecken, weshalb

der Arzt alle Beschwerden der bestehenden Schwangerschaft zuschrieb. Zur regelrechten Zeit fand dann in Gegenwart des Arztes die Entbindung statt, und gebar die Frau eine zarte, aber reife Frucht, der bald die Nachgeburt folgte.

Allein die Beschwerden liessen nicht nach und es fand sich bei der Untersuchung in der linken Bauchhälfte ein harter, etwas druckempfindlicher Tumor, wozu sich bald Fieber einstellte, so dass die Diagnose auf eine Extrauteringravidität bald an Wahrscheinlichkeit gewann.

Die Schmerzen pflegten von Zeit zu Zeit sehr heftig zu werden, und am 5. Tage gingen unter einem starken Schmerzanfall blutige und mit Fäcalien bedeckte Massen durch den Anus ab, und entdeckte der Arzt darin bei näherer Untersuchung Fötaltheile (Wirbel, Rippen, Stücke eines Vorderarmes, noch mit Haut und Muskeln bedeckt). Kurz darauf starb die Frau unter heftigen Schmerzen und Zuckungen.

Bei der Section wurde nur das Abdomen eröffnet und fand sich in der Bauchhöhle theils flüssiges, theils geronnenes Blut. Der Uterus war normal zurückgebildet, rechte Tube und rechter Eierstock zeigten nichts Abnormes; die linke Tube hingegen war nicht mehr von der gewöhnlichen Länge, indem ihr äusseres Ende nicht zu entdecken war. Das linke Ovarium selbst war in einen velamentösen Sack umgewandelt, der vorn an die Bauchdecke stiess, nach hinten dagegen dem Colon descendens auflag. Nach Eröffnung des Sackes konnten die noch fehlenden Fötaltheile sammt Placenta entfernt werden. Einige Fötaltheile lagen vor einem Risse im Colon descendens, dessen Umgebung entzündet und theilweise gangränös arrodirt war.

Fall 2. J. Craghead: Froriep's Tagesberichte 1850, Nr. 206. American Journal of medical Sciences 1849.

Eine 35jährige Negerin, welche seit dem Januar 1849 nicht mehr menstruirt war, erkrankte am 18. April 1849 unter heftigen Schmerzen in der linken Beckengegend und den Erscheinungen einer inneren Verblutung, abortirte darnach am 19. April mit einem wohlgebildeten Fötus von etwa dreimonatlichem Fruchtalter und starb am 21. April.

Die Section ergab einen bedeutenden Erguss flüssigen und geronnenen Blutes; die linke Tube war $2^1/_2$ Zoll seitlich vom Uterus entfernt in einen $5^1/_2$ Zoll langen und $3^1/_2$ Zoll weiten Sack ausgedehnt, worin das Franzenende der Tube nicht deutlich nachgewiesen werden konnte. In dem Sacke, an welchem erweiterte Gefässe der Tube geborsten waren, fand sich ein Fötus von derselben Grösse, wie der durch den Abort abgegangene, nämlich $5^1/_2$ Zoll lang, woran sich eine Nabelschnur und ein schon gut entwickelter Mutterkuchen befanden.

Fall 3. Dr. Behm (Stettin): Vereinigte Uterinal- und Tubar-Schwangerschaft. Tod durch Berstung der Tube. Section. Archiv für Gynäkologie, Bd. VII.

Frau St. hatte zwei Wochenbetten glücklich überstanden und darnach 2 Mal abortirt. Ungefähr um die Mitte März 1853 (nachdem

die Regel 1—2 Mal ausgeblieben war) bemerkte sie einen geringen Blutverlust aus den Genitalien. Es stellten sich wehenartige Schmerzen ein, so dass der Eintritt eines Aborts um so weniger zweifelhaft war, als hautartige Massen, welche man im abgegangenen Blute entdeckte, von dem Hausarzte als Theile eines Eies angesehen wurden.

Aus dem Muttermunde hing bei der Untersuchung eine birnenförmige Masse etwa 5 cm lang heraus, die leicht entfernt wurde und für den Rest eines Abortus gehalten werden musste.

Einige Tage hernach trat ein ziemlich lebhafter Schmerz in der rechten Ovarialgegend ein. Bei der Untersuchung liess sich als Ausgangspunkt des Schmerzes eine etwa taubeneigrosse Geschwulst in der Tiefe des Beckens feststellen, die in den nächsten Tagen unter Nachlass der Beschwerden weniger deutlich zu fühlen war.

Nach wenig Tagen stärkeren Fiebers starb die Kranke plötzlich unter den Erscheinungen einer inneren Zerreissung.

Die Section ergab Folgendes: Bei Eröffnung der Bauchdecken stürzte sogleich eine grosse Menge blutigen Serums hervor und fand sich eine reichliche Menge festgeronnenen Blutes. Die rechte Tube war bis zur Grösse eines Taubeneies erweitert und diese Erweiterung der ganzen Länge nach geborsten. Die innere Fläche der erweiterten Höhle war durchweg mit deciduaähnlichen Exsudaten bekleidet, die noch reichlich mit Blut infiltrirt waren; die Uterinalmündung dieser Tube war bis zur Grösse einer Erbse erweitert, doch erstreckte sich die Tubenhöhle nicht bis in die Uterinwand hinein, blieb vielmehr von dieser noch gesondert. Rechtes Ovarium gesund. Die Gebärmutter war im Zustande vollständiger Zurückbildung.

Spuren stattgehabter Entzündung, mit ihren Ausgängen in Exsudation oder Eiterung, waren nirgends zu finden. Ebensowenig gelang es jedoch, einen Fötus aufzufinden.

Nach diesem Ergebnisse der Obduction hatte also neben der Molenschwangerschaft in der Gebärmutterhöhle gleichzeitig eine Tubenschwangerschaft bestanden, welche durch Berstung und innere Verblutung in wenigen Stunden zum Tode führte.

Verfasser bezieht den Schmerz, der nach dem Abort in der rechten Beckenseite bestanden hat, auf Zerrung und Reizung der erweiterten Tube infolge von Zurückbildung des Uterus.

Fall 4. J. Clarke: Case of double conception. (One child born alive, the other extra-uterine foetation.) Medical Times and Gazette, New Series XIII. London 1856.

Anna J., Farmersfrau, 40 Jahre alt, hat schon 2 Mal geboren. Beide Mal war die Geburt schwer und kamen die Kinder todt auf die Welt. Letzte Geburt Mitte Juni 1855.

Nach der am 25. September 1856 stattgehabten normalen Geburt eines lebenden Kindes fand sich über dem Uterus ein solider Tumor, an dem deutlich die Kopfknochen eines zweiten Fötus zu unterscheiden waren, und konnte man auch die vorspringenden Gesichtstheile gut abtasten.

Da die Placenta nach längerem Zuwarten nicht spontan sich ausstiess, so musste sie künstlich gelöst werden, und fühlte man dabei die unteren Extremitäten des zweiten Fötus ganz gut der linken Uterushälfte anliegend, so dass der Autor den Sitz dieser zweiten Schwangerschaft entweder im linken Ovarium oder in der linken Tube annahm. Da keine Herztöne zu hören waren, musste der Tod des Fötus angenommen werden.

Da seit der Geburt neun volle Wochen verflossen, ohne dass irgendwelche neue Symptome sich gezeigt hatten, blieb nur die Annahme übrig, dass der extrauterine Fötus sich nach und nach in eine unschädliche Masse umgewandelt hat.

Fall 5. T. Pellishek (Wien): Fall aus der Privatpraxis 1860/61. Oesterreichische Zeitschrift für praktische Heilkunde, Wien 1865, Nr. 27.

A. M., eine zartgebaute Frau von schwächlicher Constitution, die seit März 1860 unter unbestimmten Symptomen gekränkelt hatte, klagte seit Anfang December über ausserordentliche Völle, Ausdehnung, Schwere und Empfindlichkeit des Unterleibes, mehr noch über lästige, mitunter heftige und bereits seit drei Monaten brennende Schmerzempfindungen linkerseits, über Kurzathmigkeit, die bis zur Erstickungsnoth sich steigerte; Unvermögen zu liegen, Schlaflosigkeit und wiederholte Ohnmachten, über Schwellung, Spannung, Schwere der Füsse, insbesondere des linken; im Allgemeinen trug sie eine eigenthümliche Verstimmung des Gemüthes zur Schau.

Bei der näheren Untersuchung musste die Diagnose auf Schwangerschaft bei gleichzeitigem Ascites gestellt werden. Die Erscheinungen des Ascites nahmen nach geeigneter Behandlung ab und am 28. Mai 1861 wurde ein scheintodtes Kind mit der Zange entwickelt, worauf die Placenta manuell gelöst werden musste.

Nicht wenig überraschend waren aber nun die deutlich erkennbaren Bewegungen einer zweiten Frucht in der Gegend des linken Hypochondrium und im oberen Beckenraume derselben Seite, die doch während der künstlichen Placentaentfernung in der Uterinhöhle nicht bemerkt worden waren und daher die Diagnose einer nebenbei vorhandenen Extrauteringravidität begründeten.

Diese von dem zugezogenen Dr. Lumpe auch noch gefühlten Kindesbewegungen erloschen nach etwa 12 Stunden. Während eines Jahres, in welchem die Kranke in dauernder Beobachtung blieb, konnte die allmälige Schrumpfung des Fötus festgestellt werden.

Fall 6. J. Pennefather (Dublin); One case of coëxisting extra- and intrauterine pregnancy. The Lancet, Vol. I. London 1863.

Frau H., 38 Jahre alt, Mutter von fünf Kindern, abortirte im August 1861 und wurde wieder schwanger October 1861. Seither hatte die Frau das Gefühl von ungewöhnlichem Unwohlsein; es verursachte ihr der Stuhlgang jeweilen heftige Beschwerden und sie hatte daher den Eindruck, es müsse etwas nicht recht sein. Seit April 1862

trat grosse Empfindlichkeit des Abdomens auf, der Bauch vergrösserte sich ganz enorm und konnte die Frau nicht mehr auf der Seite liegen, hauptsächlich links waren die Schmerzen beim Seitwärtsliegen fast nicht auszuhalten.

In diesem Zustande gebar sie am 4. September nach 6 stündigen Wehen ein vollständig ausgetragenes, aber todtes Kind. Trotzdem erschien das Abdomen immer noch sehr gross, so dass der anwesende Arzt an das Vorhandensein von Zwillingen dachte, hingegen nach genauer Untersuchung die Diagnose auf einen Ovarialtumor stellte.

Dem hinzugezogenen Pennefather gelang es in der grossen Geschwulst Kindesbewegungen und Herztöne wahrzunehmen, die aber bald (nach $1^1/_2$ Stunde!) verschwanden, so dass die Diagnose auf Extrauterinschwangerschaft gestellt wurde.

Während drei Monaten fühlte sich die Frau zusehends kräftiger. Anfangs Februar 1863 jedoch traten plötzlich hektisches Fieber, Schweisse, Diarrhöen ein, der Puls stieg bis auf 160.

Es zeigte sich in der linken unteren Bauchgegend Fluctuation und im Beisein eines zweiten Arztes wurde ein Trocart eingestossen, der aber keine Flüssigkeit zu Tage förderte, sondern beim Herausziehen innen und aussen dicht mit Fäcalmassen bedeckt war. Daraufhin nahmen das Fieber und die bedenklichen Symptome für die nächsten 14 Tage ab und war die Punctionsstelle bald zugeheilt. Allein bald verschlimmerte sich der Zustand wieder bedeutend und wurden der Tenesmus und die Abmagerung von Neuem sehr bedenklich.

Bald liessen sich im hinteren Scheidengewölbe fötale Knochentheile nachweisen, dieselben (Kopfknochen, Scapula, Clavicula) wurden entfernt und schliesslich gelang es, vermittelst Anwendung der Zange den übrigen Körpertheil eines ausgewachsenen Knaben zu extrahiren; derselbe war sehr stark in Verjauchung begriffen und über und über mit Fäcalien bedeckt.

Hierauf wurden häufige Vaginalspülungen angeordnet, durch welche anfangs viel Fäcalmassen sich entleerten. Der Allgemeinzustand der Patientin besserte sich hierauf zusehends; der Riss auf der linken Seite vom Muttermund schloss sich allmälig, alle Ausleerungen wurden wieder normal. Patientin erholte sich vollständig.

Fall 7. J. Cooke: Simultaneous uterine and extrauterine gestation proceeding to the full term of gestation. (Mitgetheilt in der obstetrical society of London.) The Lancet, Vol. II. London 1863.

Frau E. R., 39 Jahre alt, hat vier normale Geburten durchgemacht. Im Frühling 1862 wieder schwanger geworden, fühlte sie im Laufe dieser fünften Schwangerschaft keine bedeutenden Schmerzen, sondern hatte nur das Gefühl starken Gewichts im Unterleibe.

Am 8. December traten ungefähr zur normalen Zeit die Wehen ein und bekam die Frau hierbei ziemlich heftige Schmerzen. Der herbeigezogene Arzt stellte bei der äusserlichen Untersuchung einen für die betreffenden Verhältnisse abnormen Tumor fest, der sich auf

der Höhe des Nabels besonders nach links hinübererstreckte. Durch die Bauchdecken konnte man die Beine eines Fötus unterscheiden und war auch das Placentargeräusch deutlich nachweisbar.

Die Diagnose: ob Zwillingsschwangerschaft oder Schwangerschaft mit Ovarialtumor? blieb unentschieden. Am nächsten Tage waren sehr starke Wehen eingetreten und fand sich der Douglas'sche Raum von einem festen, rundlichen Tumor eingenommen, an dem nirgends Fluctuation nachzuweisen war und der die Vaginalportion derart verschoben hatte, dass sie nicht zu erreichen war; dagegen schien es, als ob man direct hinter der Symphysis ossis pubis auf den Schädel eines Fötus stiesse.

Unter Narkose erfolgte bald die Ausstossung einer Frucht. Die Frau starb 48 Stunden danach.

Bei der Section fand sich eine zweite ausgewachsene männliche Frucht in der Bauchhöhle vor. Dieselbe lag in ihren normalen Eihäuten, die nirgends eingerissen waren, ziemlich viel Fruchtwasser enthielten und nach vorn unmittelbar mit dem Peritoneum in Verbindung standen. Nach hinten lag der theilweise contrahirte, nicht rupturirte Uterus. In der Bauchhöhle selbst fand sich eine ziemliche Quantität grünlich-brauner Flüssigkeit vor. — Nach Eröffnung des Fruchtsackes und nach Extraction des Fötus sah man die Placenta in einer Art Hohlraum liegen, der gebildet wurde von den vergrösserten Fimbrien des rechten Fallopischen Canales; mit einer Sonde gelangte man vom Uterus aus in dieses erweiterte Tubenende, wo man direct auf die Placenta stiess.

Fall 8. Dr. Haderup (zu Vesterborg auf Lolland): Schmidt's Jahrbücher 1871, Bd. CL. (Nord. med. Archiv 1870, II, 2, Nr. 13, S. 7.)

Verheirathete Frau, 24 Jahre alt, von schwächlicher, anämischer Constitution. Im Mai 1865 war dieselbe von einem gesunden, kräftigen Knaben entbunden worden; die Menses zeigten sich im November wieder, aber nur ein Mal.

Im Januar 1866 erlitt die Frau einen Abortus, dem ziemlich heftige Metrorrhagie und eine Reihe nervös-hysterischer Zufälle mit hochgradiger Abmagerung folgten. Im Juni erschien die Menstruation wieder, kam aber nach dem Juli nicht wieder zum Vorschein. Die Kranke, die sich etwas erholt hatte, wurde im August wieder von nervösen Erscheinungen und krampfartigen Zufällen und Schwindel ergriffen. Es stellten sich Schmerzen in der Gegend des rechten Ovarium, Gefühl von Herabdrängen in den Genitalien und Uebelkeit ein.

Im November bemerkte man in der Gegend des rechten Ovarium eine stetig wachsende, bei Berührung empfindliche, resistente, begrenzte Geschwulst; das Collum uteri stand dabei etwas tief, aber eine Vergrösserung des Uterus, die auf Schwangerschaft hätte deuten können, war anfangs zwar nicht vorhanden, im Anfange des Jahres 1867 aber nahm er an Grösse zu und machte bei der Untersuchung immer mehr den Eindruck, als ob er schwanger sei.

Anfangs war ich geneigt, die Geschwulst in der rechten Ovarialgegend, die jetzt deutlich an der Seite des Uterus gefühlt werden konnte, als durch Extrauterinschwangerschaft bedingt anzunehmen; die unverkennbare Entwicklung einer Intrauteringravidität machte indessen diese Diagnose sehr unsicher.

Ende Juli 1867 begannen Knochenstücke eines kleinen Fötus (Rippen, Beckenknochen, Knochenwirbel, die allem Anscheine nach einem 4monatlich alten Fötus angehörten) durch den After abzugehen. In demselben Monate traten heftige wehenartige Schmerzen mit Abgang von Wasser auf, die sich in der Folge mehrere Mal wiederholten. Am 20. September Morgens traten Geburtswehen auf, sie waren aber schwach, selten und hörten Nachmittags ganz auf. Der Kindskopf befand sich in I. Stellung.

Da der Muttermund ziemlich eröffnet war, die Bewegungen und Herzschläge des Kindes schwach zu werden begannen und die Kranke sehr angegriffen war, beendigte ich die Entbindung mit der Zange und entwickelte einen vollkommen ausgewachsenen lebenden Knaben.

Abgang von Knochenstückchen wurde im November desselben Jahres wieder beobachtet.

Fall 9. Henry Landon: Sectionsergebniss eines in mehrfacher Hinsicht sehr interessanten Falles von gleichzeitiger Extra- und Intrauteringravidität. Schmidt's Jahrbücher der gesammten Medicin. Jahrgang 1871, Bd. CL. (New York med. Gazette 1870, Bd. V.)

Bei der betreffenden Frau waren plötzlich heftiger Schmerz im Unterleibe, Prostration und andere auf Peritonitis deutende Erscheinungen aufgetreten. Im Verlaufe von 15 Tagen starb die Kranke.

Bei der Section fand man den Unterleib angefüllt mit blutigem Serum, in der Beckenhöhle grosse Gerinnsel, aber keine Spur von Peritonitis. Der in jeder Beziehung einer Schwangerschaft in den ersten Monaten entsprechende Uterus enthielt ein mit seinen Placentarzotten am oberen Theile der hinteren Uteruswand angeheftetes, in eine deutliche Decidua reflexa gehülltes Ei mit einem $1^1/_2$ Zoll langen, wahrscheinlich 10—11 Wochen alten Fötus; weder an diesem, noch an den Eihäuten fand sich irgend etwas Abnormes.

Durch einen Schnitt am oberen Rande wurde die Decidua vera am Fundus blossgelegt; das Orificium der linken Tuba Fallopiae war sichtbar, das der rechten nicht.

Die linke Tuba Fallopiae war 6 Zoll lang; etwa $1^1/_2$ Zoll vom Infundibulum entfernt zeigte sich eine etwa $1^3/_4$ Zoll lange und $1^1/_2$ Zoll im Querdurchmesser haltende, eirunde, feste Geschwulst, deren Hinterfläche dunkelroth und etwas rauh, wie von Lymphablagerungen und 2—3‴ lang zerrissen war; diese Geschwulst zeigte sich, als sie aufgeschnitten war, als ein Ei mit durchaus gut entwickelten Chorionzotten, einen etwa $1^1/_2$ Zoll langen, mit seiner Nabelschnur an die obere Fläche der Tube gehefteten Fötus enthaltend.

Beim ersten Anblicke hatte es den Anschein, als ob das Ei zwischen die Falten des Ligamentum latum ausgetreten wäre, aber

ein Schnitt vom Pavillon der Tube zu der Geschwulst eröffnete eine Höhle, die etwa gleiche Länge und Tiefe mit der Geschwulst hatte; an der Aussenseite dieses collabirten Sackes waren die Falten der Schleimhaut sichtbar, während die Innenfläche, an die sich die Chorionzotten anhefteten, das Ansehen einer Decidua reflexa bot; die Theile der Schleimhaut, an die die Zotten geheftet waren, zeigten sich hypertrophisch und bildeten eine Decidua vera. Der Tubencanal war frei und normal.

Das linke Ovarium erschien, von aussen gesehen, gesund, durch einen verticalen Schnitt an dem dem Uterus zugekehrten Ende wurde aber ein etwa 1 Zoll unter der Oberfläche gelegener, in eine Cyste eingeschlossener bohnengrosser ovaler Körper von fast knorpeliger Consistenz und ausserdem ein oder zwei Graaf'sche Follikel blossgelegt; allem Anscheine nach war der Körper kein Corpus luteum, sondern ein Fibroid in einem frühen Stadium seiner Entwicklung.

Das rechte Ovarium, etwa um die Hälfte grösser als das linke, zeigte an seinem dem Uterus zugekehrten Ende einen missfarbigen und erweichten Fleck; direct unter diesem fanden sich im Inneren zwei deutliche Corpora lutea, die entschieden frisch waren und von denen ohne Zweifel die beiden Eier abstammten.

Fall 10. A. Sager: Case of simultaneous intra- and extrauterine pregnancy. Virchow-Hirsch'scher Jahresbericht über die Leistungen und Fortschritte in der gesammten Medicin 1871, Bd. II, S. 571. The american Journal of the medical sciences, Vol. LXI. Philadelphia 1871. (Michigan Univ. med. Journal, October 1870.)

Dieser Fall ist in mehrfacher Beziehung von Interesse. Nach den ersten Erscheinungen von Peritonitis vergingen noch 14 Tage bis zum Tode.

Bei der Section fand man im Uterus einen Fötus von $1^1/_2$ Zoll Länge, welcher auf 10—12 Wochen geschätzt wurde. In der linken Tube fand sich ein zweites gleiches Ei. Die Tube war nach hinten geborsten.

Im rechten Ovarium fanden sich zwei Corpora lutea. Die rechte Tube aber war in ihrem äusseren Theile durch ein Ligament völlig abgeschnürt.

Beide Eier müssen also, obgleich von dem rechten Ovarium stammend, von der linken Tube aufgenommen worden sein; während das eine den Uterus erreichte, blieb das andere in der Tube sitzen.

Fall 11. H. Beach: Case of twin compound conception, with miscariage at about six weeks, and delivery of an extrauterine foetus through the abdominal walls four years after. The Journal of the Gynaecological society of Boston, Vol. V. Boston 1871.

Frau von 28 Jahren, die ein Mal vor acht Jahren geboren, giebt an, vor vier Jahren abortirt zu haben, will aber 10 Wochen danach Kindesbewegungen gespürt haben und wurde für schwanger gehalten. Am

normalen Ende dieser angenommenen Schwangerschaft sollen sich Wehen eingestellt haben, die Geburt trat aber nicht ein. Die Wehen und die Kindsbewegungen verschwanden und es blieb ein harter Tumor in der Bauchhöhle zurück. Die Menses kehrten wieder.

Bei der Untersuchung fühlte man einen mehr die linke Bauchhälfte einnehmenden Tumor, der wie eine Ovarialcyste zurückbeweglich, nicht besonders druckempfindlich war und gleichmässige Oberfläche darbot. Per vaginam zeigte sich der Uterus leicht nach rechts geneigt, sonst von normaler Beschaffenheit, unabhängig von dem erwähnten Tumor beweglich.

Bald trat Fieber ein und nach zwei Monaten zeigten sich die Bauchdecken über dem Tumor sehr gespannt und rechts vom Nabel eine kleine elastische Hervorragung.

Es wurde in der Linea alba ein 8 Zoll langer Einschnitt gemacht. Das Omentum majus war mit der Bauchwand auf seiner hinteren Fläche ganz mit dem Tumor verwachsen. Versuche, den Tumor aus dem Becken herauszuheben, misslangen wegen der festen Verwachsungen. Durch Einstich mit einem Trocart entleerten sich einige Cubikcentimeter eitriger Flüssigkeit.

Wegen plötzlichen Sinkens des Pulses, schnappender Respiration, verbunden mit verfallartigen Zuständen wurde die Operation unterbrochen, die Bauchwunde geschlossen. Blut hatte die Patientin fast keines verloren; trotzdem war der Zustand mehrere Stunden nachher ein sehr bedenklicher und nur vermittelst starker Excitantien gelang es, die Frau am Leben zu erhalten.

Am 5. Tage wurden die Nähte entfernt und entleerte sich nachher durch die Trocartöffnung jauchig-stinkende Flüssigkeit; allmälig wurde diese Punctionsöffnung oberflächlicher und bemerkte man eines Tages Fötaltheile auf der Höhe der Wunde, worauf unter örtlicher Anästhesie dieselbe etwas erweitert und ein ausgewachsener, stark in Verjauchung begriffener Fötus zu Tage gefördert wurde.

Hierauf vollständige Genesung der Frau.

Fall 12. P. Sale: Case of extra- and intrauterine foetation occurring conjointly; with Operation therefore, resulting in the Death of the mother, and the Saving of two living children. American Journal, New Series, Vol. LXI, Januar 1871. (New Orleans Journal of Med., October 1870.)

Der von P. Sale in New Orleans Journal mitgetheilte Fall von gleichzeitiger Extra- und Intrauteringravidität bietet dadurch besonderes Interesse, dass beide Kinder am Leben erhalten wurden, während die Mutter dabei zu Grunde ging. Sein Werth wird aber durch die Unvollständigkeit der Mittheilung und den Mangel einer Section bedeutend geschmälert — Nachtheile, die in den äusserst ungünstigen Verhältnissen (die Kranke wohnte inmitten einer Prairie, 10 Meilen von Dr. Sale entfernt) und den Mangel an genügender Assistenz und sonstigen Hilfsmitteln ihren Grund haben.

Eine 22jährige Negerin, unverheirathet, mit einem Abdominaltumor, der nach Aussage eines anderen Arztes durch Extrauterin-

gravidität bedingt war, litt an zusammenziehenden Schmerzen seit den letzten vier Wochen und war in so hohem Grade erschöpft und nahm so schnell ab, dass eine Operation beschlossen wurde.

Nach Durchschneidung der Bauchwand gelangte Dr. Sale auf eine harte, etwas glänzende Geschwulst, die, soweit sich durch die bei den drängenden Umständen nur in beschränktem Maasse mögliche Untersuchung annehmen liess, wahrscheinlich (?) mit dem Ovarium zusammenhing. Bei dem ersten Schnitte in die äusserst dünne und zarte Bedeckung der Geschwulst ergoss sich ein Strom von Blut, welchem eine fleischige Masse, die Placenta, folgte; nach Erweiterung der Schnittöffnung wurde diese und dann ein lebendes Kind extrahirt. Nach der Entleerung schrumpfte der Sack von selbst schnell zusammen und nun wurde der Uterus, den er bedeckt hatte, sichtbar; er war gross, kugelig und hatte ganz das Ansehen eines schwangeren Uterus. Nach kurzem Ueberlegen entschied man sich, sofort die Hysterotomie vorzunehmen und durch diese wurde ein zweites lebendes Kind mit seiner Placenta entwickelt. Unterleibshöhle, Cyste und Uterus wurden sorgfältig von Gerinnseln gereinigt und die Wunden wurden geschlossen. Durch den Muttermund wurde mit einiger Schwierigkeit eine Sonde eingeführt, um den Abfluss der Absonderungen zu erleichtern.

Unmittelbar nach der Operation gab die Frau an, sich wohl zu fühlen, starb aber 4 Tage später, muthmaasslich an Septicämie.

Fall 13. S. Pollack: Simultaneous intra- and extra-uterine pregnancy to full term. (St. Louis med. and surg. Journal, 10. May 1871.) Virchow-Hirsch'scher Jahresbericht über die Leistungen und Fortschritte in der gesammten Medicin 1871, Bd. II, S. 571.

In Pollack's Fall wurde ein reifes Kind leicht und gut geboren und alsdann das Vorhandensein eines zweiten ausserhalb des Uterus constatirt. Nach 14 Tagen stirbt die Wöchnerin ganz plötzlich.

Die Section bestätigte das Vorhandensein des ganz reifen, zweiten Kindes in der Bauchhöhle.

Fall 14. Frank Argles: Case of extrauterine foetation and superfoetation. The Lancet 1871, Vol. II.

Bei einer Frau, die sich schwanger glaubte und Kindsbewegungen gefühlt haben wollte, trat Abortus, dem zweiten Monate entsprechend, ein und liess sich noch ein Kind durch die Bauchdecke nachweisen. Das Befinden der Frau wurde schlechter. Sie magerte ab und litt an Erscheinungen von chronischer Peritonitis. Da der Uterus sich als leer erwies, wurde die Diagnose auf Extrauterinschwangerschaft gestellt.

Bald darauf starb die Kranke unter den Zeichen einer inneren Zerreissung.

Bei der Section, die drei Tage nachher stattfand, zeigte sich nach Eröffnung der Bauchhöhle sofort der Fötus; er lag frei in der Peritonealhöhle, schief von rechts unten nach links oben, der Rücken war nach vorwärts gekehrt und die Beine an den Leib angezogen. Die Blase war stark nach vorn gedrängt.

Der Uterus, etwas vergrössert, zeigte bedeutende Verwachsungen mit seiner Umgebung; die linksseitigen Adnexa (Tube und Ovarium) waren vorhanden, hingegen konnte man das rechte Ovarium nirgends nachweisen, zudem war die zugehörige Tube bedeutend erweitert, indem man vom Abdominalende gut mit zwei Fingern eindringen konnte.

In Anbetracht dieses Befundes nahm man an, dass das rechte Ovarium und das Abdominalende der rechten Tube die ursprünglichen Eihüllen gewesen seien und es sich folglich in diesem Falle um eine Tuboovarialschwangerschaft gehandelt habe.

Der Fötus selbst war kräftig entwickelt, schien etwas über sieben Monate alt zu sein und war von männlichem Geschlechte. Ein Zusammenhang mit der Placenta war infolge der vorgeschrittenen Verjauchung nicht möglich nachzuweisen.

Fall 15. L. Brühl (aus der geburtshülflich-gynäkologischen Klinik in Bern 1879): Abdominalschwangerschaft, complicirt mit intrauteriner Schwangerschaft. Geburt im 8. Monate; spontane Ausstossung des intrauterin entwickelten, operative Entfernung des extrauterin gelagerten Eies. (Exitus letalis.) Archiv für Gynäkologie, Bd. XXX, S. 70. Berlin.

Der Wiederabdruck der Krankengeschichte erscheint unnöthig, da dieselbe in diesem Archive erschienen.

Fall 16. Alfons v. Rosthorn (aus der Universitäts-Frauenklinik Prof. Chrobak's): Primäre Tubar-, secundäre Abdominalschwangerschaft. Zwillinge, Laparatomie, Heilung. Nr. 22 der Wiener klinischen Wochenschrift, III. Jahrgang, 1890.

Anna G., Schlossersgattin, 36 Jahre alt, war nie ernstlich krank gewesen. Seit 14. Jahre regelmässig menstruirt, hat sie 12 Mal normal geboren; Verlauf des Wochenbettes stets ungestört. Erste Geburt vor 18 Jahren, letzte vor neun Wochen.

Während der letzten Schwangerschaft häufig krampfartige, nicht genau localisirte Schmerzen im Unterleibe und zeitweilig heftiger Kreuzschmerz. Keine verlässlichen Angaben über den Zeitpunkt der letzten Menstruation.

Sechs Wochen vor der Entbindung traten heftige Blutungen auf, die in geringerem Maasse fast ohne Unterbrechung sich bis zur Geburt fortsetzten und unmittelbar ante partum noch einmal mit grösster Heftigkeit auftraten. Die Geburt erfolgte äusserst rasch; Kind und Nachgeburt wurden zusammen ausgestossen. Die Frucht war todt, angeblich nur bis zum 7. Monate entwickelt. Nach der Geburt sofortiger Stillstand der Blutung. Wochenbett fieberlos; am 10. Tage verliess die Frau das Bett.

Nach erfolgter Entbindung bemerkte die Wöchnerin sogleich, dass eine Geschwulst in ihrem Bauche zurückgeblieben sei. Auch hatte sie bis vor vier Wochen andauernd das deutliche Gefühl von Kindsbewegungen. Appetit dabei gut; Stuhlgang und Harnentleerung ungestört.

Andauernde, in der letzten Zeit an Heftigkeit zunehmende kolikartige Schmerzen im Unterleibe veranlassen die Kranke, in der Klinik Hülfe zu suchen. Daselbst nach vier Tagen Abgang eines dreizipfligen, ganz die Form der Gebärmutterhöhle wiedergebenden Blutcoagulum (keine Deciduazellen).

Im Abdomen ein etwas beweglicher, über den Nabel hinaufreichender Tumor, dem Uterus anliegend.

Diagnose: Subinvolutio uteri post partum; Kystoma ovarii multiloculare (mit festen Antheilen, vielleicht maligner Natur?), eventuell Extrauterinschwangerschaft.

Es zeigt sich neben dem vergrösserten Uterus nach rechts und hinten eine todte, etwas macerirte Frucht von 47 cm Länge und 1890 g Gewicht, die zwischen den Därmen ohne eigentlichen Fruchtsack liegt. Die Placenta wurde mit dem Reste des ursprünglichen Fruchtsackes entfernt. Drainage durch die Bauchwunde. Heilung.

Es hatte sich zweifellos um eine Tubengravidität der linken Seite gehandelt, bei der es zur Zerreissung des Sackes und damit zum Austritte der lebenden Frucht in die Bauchhöhle kam, woselbst sich diese bis zu dem im 9. Monate erfolgten Tode ganz frei weiterentwickelte. Daneben bestand intrauterine Schwangerschaft; das lebensfähige Kind wurde spontan, aber todt geboren.

Die Zerreissung des Fruchtsackes muss früh, also im 2.—3. Monate erfolgt sein und kann laut Anamnese keinerlei Beschwerden verursacht haben. Das vollständige Fehlen einer eigenen, wenn auch noch so dünnen Sackwandung, innerhalb welcher die ausgetretene Frucht zu liegen gekommen wäre, lässt vermuthen, dass mit der Wand des tubaren Sackes auch die übrigen Eihüllen eingerissen seien, so dass die Frucht frei in die Bauchhöhle ausgetreten sei. — Wie einzelne Fälle beweisen, kann ein solcher Fötus seine normale Entwicklung vollenden; Bewegungen desselben bedingen einen leichten Reiz; damit kommt es zu Verklebungen und so zur Bildung eines sogenannten „secundären Fruchtsackes".

Fall 17. Aug. Herzfeld (aus der Universitäts-Frauenklinik weiland Hofrath Carl v. Braun's): Ueber einen Fall von Ovarialgravidität neben normaler uteriner Schwangerschaft. Laparatomie. Heilung. Separat-Abdruck aus der Wiener klinischen Wochenschrift 1891, Nr. 43.

Die Kranke, 33 Jahre alt, hatte zwei normale Geburten und eine Fehlgeburt im 4. Monate durchgemacht. Die vierte Schwangerschaft endete mit der Geburt eines reifen, lebenden Kindes. Gleich nach der Entbindung empfand die Kranke Kindsbewegungen und am 10. Tage des Wochenbettes wurde von einem Arzte das Vorhandensein einer Extrauterinschwangerschaft mit lebendem Kinde festgestellt. Am folgenden Tage traten heftige Schmerzen und vermehrter Blutabgang ein. Das Kind war abgestorben.

Der gut contrahirte Uterus liess sich deutlich vor einem grösseren Tumor, der das Abdomen stark ausdehnte, wahrnehmen und zeigte die Gestalt eines scheinbar unmittelbar unter den Bauchdecken liegenden

Fruchtkörpers, an dem in der Nabelgegend kleine Theile, die für die Füsse der Frucht gehalten werden, unterschieden werden können. Durch das hintere Scheidengewölbe lässt sich der bis zur Beckenmitte herabgetretene Schädel nachweisen. Seine Knochen mässig hart, wenig übereinander geschoben, Pfeilnaht im linken schrägen Durchmesser mit der grossen Fontanelle etwas nach rechts vorn gerichtet. Rücken der Frucht wird nach links hinten vermuthet. Nirgends Herztöne oder Placentargeräusche nachweisbar.

Bei der Laparatomie fand sich die Frucht in einem Tumor liegend, der ganz das Aussehen einer Ovarialgeschwulst darbot, von den rechtsseitigen Uterusanhängen ausgehend leicht in toto entfernt werden konnte. Glatter Heilverlauf.

Der exstirpirte Sack zeigte ganz die Beschaffenheit einer Ovarialcyste. Bei seiner Eröffnung ergiesst sich blos eine geringe Menge Fruchtwasser, dem reichlich eingedicktes Meconium beigemengt ist. Frucht gut entwickelt, Knabe, 2870 g schwer, 49 cm lang, in I. Stellung, Rücken nach hinten gewendet. Keine Spur von Maceration. Die Placenta nimmt die Kuppe des Fruchtsackes ein, ist von normaler Ausdehnung. Rechte Tube zeigt ganz normale Verhältnisse.

Die mikroskopische Prüfung des Gewebes ergab nirgends Ovarialstroma. Es liess sich vielmehr blos fibröses, an die Peritonealgrenze anstossendes Gewebe nachweisen, dem ein zellenreiches Stratum anliegt. Gegen die Placentarfläche hin sind zahlreiche grosse, mitunter mehrkernige Zellen zu beobachten, welche wohl als Deciduazellen anzusprechen sind. Zwischen dieser Schichte und den Placentarzellen findet man eine homogene, an manchen Stellen starkkörnige Schichte von Fibrin angelagert.

Trotz dieses negativen mikroskopischen Befundes kann nach den anatomischen Verhältnissen kaum bezweifelt werden, dass der Fruchtsack aus dem Ovarium dextrum hervorgegangen, dass es sich daher um eine Eierstocksschwangerschaft handle. Man kann annehmen, dass die Befruchtung und Entwicklung des Eies im Follikel stattgefunden habe und die weiteren Wachsthumsverhältnisse sich ähnlich gestalteten, wie bei einer einfachen Follicularcyste des Ovarium, wobei das Stroma desselben allmälig geschwunden ist.

Eigener Fall 18. Beobachtet im Diakonissenhaus Riehen bei Basel, operirt von Herrn Prof. Dr. Courvoisier am 11. Juni 1891.

Elisabeth Brombacher, Hausfrau von Langenau (Baden), 35 Jahre alt, will ausser an Lungenentzündung im 18. Jahre nie krank gewesen sein. Menstruation war stets regelmässig. Verheirathung mit 28 Jahren. Nach einer Fehlgeburt machte die Frau drei normale Schwangerschaften durch und gebar zur regelrechten Zeit und ohne Kunsthülfe je ein lebendes Kind.

Ende Mai 1890 sodann zum letzten Male die Menses und hielt sich die Frau von da an wieder für schwanger; sie litt wie in früheren Schwangerschaften viel an Erbrechen und Müdigkeit. Wie früher nahm der Leib an Umfang zu und wurden die Brüste gespannter,

hingegen verspürte sie nie Kindsbewegungen, die sie in den vorhergehenden Schwangerschaften stets deutlich gefühlt hatte.

Weihnacht 1890 glitt die Frau aus und fiel auf ebenem Boden mit der Hüfte auf; einige Tage darauf stellte sich ein dunkelschwarzer, blutiger Ausfluss (nicht wie Regel) ein, der ungefähr 14 Tage andauerte und mit wehenartigen Schmerzen verbunden war, so dass die Frau sich genöthigt sah, während dieser Zeit das Bett zu hüten. Nachdem dieser Ausfluss wieder aufgehört hatte, konnte die Frau wieder ungestört ihre häuslichen Geschäfte verrichten.

Gegen Frühjahr 1891 jedoch verlor sie wieder den Appetit; es traten Kopfweh, Blutandrang gegen den Kopf und Gefühl von Drang im Unterleibe auf und wurde sie infolgedessen ziemlich elend. Neben öfterer Constipation pflegten sich hier und da Schmerzen im Abdomen einzustellen.

Am 10. Mai 1891 liess deshalb die Frau ihren Hausarzt, Herrn Bezirksarzt Dr. Brunner, rufen und klagte ihm, es seien nun seit dem Verschwinden ihrer Periode 12 Monate vergangen und sie fürchte, es müsse mit der Schwangerschaft etwas nicht in Ordnung sein.

Die Untersuchung des betreffenden Arztes ergab nun Folgendes: „Der Bauch war durch eine Geschwulst bis zur Höhe der Mitte zwischen Nabel und Processus xiphoideus eingenommen; die Kuppe der Geschwulst war näher dem Schwertfortsatze als dem Nabel. Deutlich war Fluctuation vorhanden; in dem ziemlich derben und gespannten Tumor liess sich von links nach rechts und umgekehrt ein harter Gegenstand ballotiren. Bestimmte Umrisse liessen sich ob der Spannung nicht abtasten. Herztöne oder Placentargeräusch fehlten. Bei der inneren Untersuchung war das rechte Scheidengewölbe blasenartig abwärts gedrängt, stark gespannt und liess die Flüssigkeitswelle durch den Tumor von aussenher durchfühlen. Diese Blase nahm zum Theil auch den vorderen und hinteren Scheidentheil ein. Der Muttermund stand ganz links, fest an die Beckenwand fixirt, unbeweglich und war auch bei Bewegungen der Geschwulst vom Abdomen aus nur unbedeutend mitbewegbar. Das linke Scheidengewölbe war demnach nicht fühlbar; die Portio selbst schien leicht aufgequollen zu sein.“

Auf diesen Befund hin stellte Dr. Brunner eine Wahrscheinlichkeitsdiagnose auf Extrauterinschwangerschaft, rieth deshalb der Frau, vorläufig Bettruhe zu beobachten, und versprach in 8—10 Tagen wieder nachzusehen, um durch wiederholte Untersuchung die Diagnose zu sichern.

Jedoch schon am 16. Mai wurde er wieder zu der Frau gerufen, da sie an heftigen Leibschmerzen litt. Das Abdomen war sehr gespannt und erschien dadurch kleiner; das Ballotement war weniger deutlich; der blasenartige Vorsprung im rechten Scheidengewölbe war stark vorgedrängt und drohte zu platzen. Die Schmerzen traten periodisch auf und waren deutliche Expulsivbewegungen.

Bettruhe und Opium verschafften vorläufig einige Erleichterung und brachten die Wehen fast ganz zum Stillstand, so dass es möglich war, die Frau in das Diakonissenhaus in Riehen bei

Basel zu überführen behufs genauer Ueberwachung und etwa nöthiger Vornahme einer Operation. Eintritt daselbst am 26. Mai 1891.

Status praesens: Blasse, mässig gut genährte Frau. Fieberfrei. Lungen, Herz, Leber, Milz normal. Zunge etwas belegt.

Untersuchung in Narkose: Untere Bauchgegend von einem grossen Tumor eingenommen, der sich ganz wie ein schwangerer Uterus verhält, birnförmig ins kleine Becken gehend, median gelegen, etwa so breit wie hoch, dreifingerbreit über den Nabel ragend, gut nach beiden Seiten verschieblich, auch um die Längsachse drehbar.

Vaginalportion etwas links und hoch stehend, weich; äusserer Muttermund für die Fingerspitze offen, Cervix derb, nach oben in Uterus verfolgbar, dessen Fundus aber nicht fühlbar. Eine Sonde dringt 8 cm tief ein, ohne Blutung zu verursachen. Im rechten Scheidengewölbe ein etwa gänseeigrosser runder Tumor fühlbar, mit dem grossen Bauchtumor direct zusammenhängend. Der grosse Tumor hat etwas unregelmässige Oberfläche, an einzelnen Stellen, nach links unten, fühlt er sich hart an, dazwischen weich, ja fluctuirend. Kindestheile nicht deutlich unterscheidbar, wohl aber glaubt man an der harten Stelle ab und zu Crepitation zu fühlen.

Keine Herztöne wahrnehmbar.

Durch wiederholte Untersuchungen wird auch hier die Diagnose auf Extrauteringravidität gestellt und beschlossen, die Frau weiter im Bette zu behalten und genau zu überwachen.

Wiedereintritt der Menses(?) am 6. Juni; dieselben sind ziemlich stark, dauern bis zum 9. an und sind mit leichten wehenartigen Schmerzen verbunden. Das austretende Blut ist bräunlichschwarz und riecht stark faulig!

Da nun am 10. Juni Abends die Temperatur bis auf 39,8° gestiegen war, einige Abende vorher sich schon leichtere Fiebersteigerungen (38,1—38,9°) bemerkbar gemacht hatten, so wird eine beginnende Verjauchung des Fruchtsackes angenommen und beschlossen, durch eine Operation den etwaigen schlimmen Folgen vorzubeugen.

Operation 11. Juni, Morgens $^1/_2$7 Uhr (Prof. Courvoisier, Dr. Rütimeyer): Morphium-Injection. Die Narkose ist gut, nur selten durch Brechreiz gestört. Dauer der ganzen Operation (incl. Narkose und Verband) $1^1/_4$ Stunden.

Schnitt in der Linea alba, von Symphyse bis Nabel, später noch über diesen hinaus verlängert, mit Entfernung des Nabels. Ligatur einiger blutender Gefässe. Rasche Eröffnung des Bauchfelles. Sogleich stellt sich ein glatter Tumor ein von bläulich-durchschimmerndem Aussehen, dünnblasiger Hülle, durch welche hindurch man nun deutlich links den Kopf und gerade in der Medianlinie ein Knie der querliegenden, ziemlich grossen Frucht fühlt. Der Uterus mässig vergrössert, lebhaft geröthet, findet sich etwas nach links verschoben, mit dem Tumor innig verwachsen. Die linke Tube und das Ligamentum latum gehen sich umschlagend allmälig in den Tumor

ohne Grenzen über. Es ist letzterer als die zu einem enormen Fruchtbehälter ausgedehnte linke Tube aufzufassen (s. hinten Fig. 1), welche hinter den Uterus getreten ist. Auch mit der Blase bestehen Verwachsungen; namentlich aber sind solche reichlich vorhanden mit dem Netze.

Nach rechts ist die Verlöthung mit der Bauchwand so stark, dass an eine Totalexstirpation des Tumors nicht zu denken ist. Auch lässt sich deshalb vom rechten Ovarium und von dem Ende der rechten Tube nichts fühlen. Es wird daher beschlossen, den Fruchtbehälter, soweit er nicht schon mit der Bauchwand verwachsen ist, mit dieser zu vernähen und dann zu eröffnen. Nach geschehener sorgfältiger Vernähung wird median an einer weichen Stelle in den Fruchtsack eingestochen und sofort eine Menge fad riechenden, grünlichen, trüben Fruchtwassers entleert. Erweiterung des Stiches mit der Scheere nach oben und unten, so weit als möglich, etwa 12 cm weit. Unten trennt dieser Schnitt nur die stellenweise, fast papierdünne Tubenwand, oben dagegen die Placenta, welche aber nicht blutet, sondern wie eine trockene, schwammähnliche, gelbe Masse fest der Wand ansitzt. Im Schnitte erscheint das rechte Knie der mit reichlicher Vernix caseosa bedeckten Frucht. Mit Leichtigkeit gelingt es, den rechten und dann den linken Fuss und darnach die ganze Frucht zu entwickeln. Die halbfingerdicke Nabelschnur wird einige Centimeter von der Placenta entfernt durchtrennt. Darauf sorgfältige Ablösung der letzteren, welche aber ziemlich überall fest haftet, daher nur in grossen Fetzen ablösbar ist. Es finden sich neben der eigentlichen Placenta noch 2 oder 3 anscheinend isolirte Cotyledonen in grosser Tiefe in dem Fruchtsacke; ihre Entfernung wird nicht gewagt, aus Furcht den letzteren zu verletzen. Nach mehrfachen Ligaturen grosser Netzadhäsionen, welche von oben und hinten her zum Fruchtsacke gehen, werden von diesem noch drei Stücke resecirt, wobei mehrere Arterien unterbunden werden müssen. Dann wird die Wand des Fruchtsackes mit dem parietalen Peritoneum noch mehrfach vernäht und schliesslich sein Rand durch fortlaufende Naht mit der Haut umsäumt.

Reichliche Creolinausspülung der Höhle des Sackes und Ausstopfung der letzteren mit Creolingaze. Watteverband.

Der extrahirte Fötus ist weiblichen Geschlechts; er ist wohl erhalten, von mittlerem Ernährungszustande und ohne Spuren beginnender Maceration.

Der Kopf leicht abgeplattet, die Schädelknochen gut gegeneinander verschiebbar. Die Haare dunkelbraun und durchschnittlich 1 cm lang; die Nägel erreichen beinahe die Zehen- und Fingerspitzen.

Der Fötus hat ein Gewicht von 2150 g, ist 43 cm lang und entspricht somit ungefähr dem 8. Monate.

Die Placenta blutleer, von schwammiger, trockener, poröser Beschaffenheit. Die Nabelschnur ebenfalls blutleer; ihre Gefässe thrombosirt.

Nach der Operation fühlte sich die Frau etwas schwach, hatte jedoch keine Schmerzen, sowie keinen Brechreiz. Puls und Temperatur wurden wieder von normaler Beschaffenheit.

Am 12. Juni, also am 2. Tage nach der Operation, klagte die Frau gegen Abend über wehenähnliche Kreuz- und Rückenschmerzen und ungefähr gegen 9 Uhr erfolgte ein Abortus, von dem uns die Wärterin leider nur den Fötus erhielt, während sie das Uebrige beseitigte. Der Fötus war genau 9 cm lang, also von etwa dreimonatlichem Fruchtalter; das Geschlecht war nicht erkennbar; er zeigte schon bedeutende Maceration, die man unbedingt auf die bestehende Endometritis (s. unten) zurückzuführen hat.

Die ersten acht Tage nach der Operation musste die Patientin täglich zwei Mal catheterisirt werden. Im Uebrigen waren fast keine Beschwerden vorhanden; man suchte die Frau durch Verabreichung von Pepton, Vinum Chinae u. s. w. zu kräftigen und sorgte durch milde Abführmittel für beständige Stuhlentleerung.

Einige Tage nach dem oben erwähnten Aborte war der Lochialfluss von normaler Beschaffenheit gewesen; da stellten sich plötzlich gegen Ende Juli ziemlich starke Blutungen ein mit Abgang grosser Coagula und gelang es nur vermittelst heisser Vaginalinjectionen und innerlicher Ergotinverabreichung derselben Herr zu werden, worauf dann noch einige Tage übelriechender Fluor bestand, der aber allmälig in geringe blutige Absonderung überging und sich bald verlor.

Die Behandlung der Wundhöhle selbst bestand in fleissigem Wechsel der Tamponade; anfangs wurde Creolingaze, später dann Jodoformgaze abwechselnd mit Dermatol angewendet.

Im Verhältnisse zur Grösse der Wundhöhle ging im Allgemeinen die Heilung ziemlich rasch von statten; besonders rasch erfolgte sie, nachdem sich die Placentarreste noch ausgestossen hatten. Dies erfolgte Mitte Juli und war mit etwas Fieber und stark eitriger Absonderung verbunden. Das grösste so austretende Placentarstück war gut 10 cm lang, sah sehr gangränös aus und roch stark fötid. Der Wundtrichter, der damals immer noch 9 cm lang war, verkleinerte sich hierauf zusehends; die Granulationen, die etwas schlaff geworden waren, begannen wieder üppig zu wuchern und auch die Vernarbung am Rande nahm stetig zu, so dass die Patientin am 1. September nach Hause entlassen werden konnte.

Beim Austritte ergab sich folgender Befund: drei Finger breit oberhalb der Symphyse beginnt die nach oben verlaufende, ca. 10 cm lange, 4 cm breite Narbe, röthlich-glänzend, trichterförmig eingezogen. In der Mitte noch ein bohnengrosser Granulationspfropf, welcher einen 1 cm tiefen Fistelgang verschliesst.

Keine Secretion. — Abdomen gewölbt, weich; nirgends eine abnorme Resistenz fühlbar. Bei starkem Husten wölbt sich oberhalb der Narbe in der Medianlinie die Bauchwand etwas vor (Diastase der Recti).

Per vaginam: Uterus wenig vergrössert, nicht druckempfindlich, steht etwas nach links und ist leicht antevertirt, in geringem Grade

beweglich. Vor dem Uterus, sich nach der Narbe in der Bauchwand hin erstreckend, fühlt man eine derbe strangartige, nicht druckempfindliche Narbenmasse. Parametrien frei.

Sehr gutes Allgemeinbefinden.

Am 29. September stellte sich die Frau nochmals vor und war nun die Heilung vollkommen eingetreten. Keine Klagen.

Laut Operationsbeschreibung lässt sich mit grosser Wahrscheinlichkeit die Extrauterinschwangerschaft als eine tubare auffassen; immerhin war aber zur Erhärtung dieser Annahme nachträglich noch eine genaue anatomisch-mikroskopische Untersuchung des Fruchtsackes erwünscht, und standen mir zu diesem Behufe 3 Stücke zur Verfügung, die sämmtlich vom oberen Umfange des Fruchtsackes, d. h. also aus dem Bereiche der Placentarinsertion stammen und seit der Operation gut 4 Monate in 50proc. Alcohol gelegen hatten.

Das 1. Stück ist 5 cm lang, 3 cm breit und hat eine grösste Dicke von 5 mm. Daran sind 3 Schichten zu unterscheiden. Die innerste ist an der Oberfläche höckerig-warzig, röthlich und fühlt sich rauh an; der Durchschnitt ist körnig; der Durchmesser beträgt 1—$3^1/_2$ mm. Die mittlere Schicht, $^1/_2$—$1^1/_2$ mm dick, ist weiss, stellenweise bräunlich gefleckt, derb, faserig und von schwieligem Aussehen; gegen aussen zu wird das Gewebe etwas lockerer und ist zu äusserst von einer dünnen, glatten, glänzenden Membran bedeckt, die sich nur schwierig von ihrer Unterlage loslösen lässt.

Das 2. Stück ist 10 cm lang, $4^1/_2$ cm breit und hat eine grösste Dicke von 4 mm. Die Wandung zeigt im Allgemeinen die nämlichen Schichten, wie sie bei 1. erwähnt worden sind; doch heben sie sich weniger deutlich von einander ab und zeigen stellenweise röthliche Imbibition. An der Aussenfläche haftet ein Stück Netz mit zahlreichen grossen hellgelben Fettträubchen.

Das 3. Stück hat eine Länge von 10 cm, eine grösste Breite von 8 cm und einen Dickendurchmesser bis zu 5 mm. Die Wandung verhält sich wie die der beiden anderen; auch sie ist stellenweise röthlich imbibirt; der Aussenfläche hängt ein grosser fettreicher Netzrest an.

Die Untersuchung machte ich auf dem pathologischen Institute in Basel und möchte ich an dieser Stelle Herrn Prof. Dr. Roth für die gestattete Benutzung des Laboratoriums, sowie Herrn Privatdocent Dr. Dubler für die rege Unterstützung und freund-

lichen Hülfeleistungen während dieser Zeit meinen innigsten Dank aussprechen.

Eine orientirende Untersuchung der genannten Stücke mittels Zupfpräparaten ergab:

Die innere höckerige Schicht (*c h*, Fig. 2) besteht aus Chorionzotten; dieselben sind von dem gewöhnlichen Durchmesser ausgewachsener Zotten-Sprossen und -Stämmchen (0,054, 0,182 bis 0,208 mm u. s. w.), sind theilweise difform, mit zahlreichen, meist kurzen Sprossen versehen; manche Zotten sind verkalkt (auf Salzsäurezusatz Gasentwicklung). Das Epithel fehlt überall. Das Zottenstroma ist faserig, stellenweise körnig; auf Essigsäurezusatz kommen darin nur ganz spärlich längliche Kerne zum Vorscheine. Zwischen den Zotten da und dort einzelne gelbe homogene Klumpen, welche bei Essigsäurezusatz abblassen und die Contouren zahlreicher Blutkörperchen hervortreten lassen. Zwischen den Zotten einzelne grosse rundliche, keulenförmige oder vieleckige Zellen, einige mit bläschenförmigem Kerne (Deciduazellen).

Die mittlere Schicht (b_1 b_2 *m*, Fig. 2) besteht aus einem festen, schwer zerzupfbaren, faserig-filzigen Bindegewebe. Dasselbe zeigt stellenweise reichliche Einlagerung von kleinen rundlichen Zellen, welche besonders auf Essigsäurezusatz deutlich sichtbar werden; an anderen Stellen ist das Gewebe arm an zelligen Elementen.

Beim 2. und 3. Stücke zeigen sich in wechselnder Zahl lange wurmförmige, zum Theil gekörnte Kerne, die ganz den Kernen glatter Muskelfasern gleichen; namentlich schön treten sie hervor bei Zusatz von Essigsäure und mit Methylenblau nehmen sie intensive Färbung an. Elastische Fasern lassen sich nirgends nachweisen. Nach aussen zu wird das Gewebe etwas lockerer.

Die äusserste Schicht (*s*, Fig. 2): Lockeres, parallelfaseriges Bindegewebe mit einzelnen länglichen oder rundlichen Kernen. Von der Oberfläche lässt sich kein Epithel gewinnen.

Von jedem dieser drei Stücke schnitt ich an den verschiedensten Stellen kleinere Stücke heraus und zerlegte sie nach Einbettung in Celloidin in Querschnitte; Behandlung letzterer mit Essigsäure oder verschiedenen Färbungen (Böhmer'sches Hämatoxylin, Alauncarmin, Picrolithioncarmin, Doppelfärbung mit Hämatoxylin und Eosin).

Ein Querschnitt durch die Wand des 2. Stückes (Fig. 2 und 3) ergiebt bei Hämatoxylinbehandlung nun folgende Verhältnisse:

Der Schnitt ist ca. 2,5—2,8 mm dick.

Zu innerst findet sich eine gegen 1 mm dicke Schicht von Chorionzotten (*ch*, Fig. 2); dieselben liegen fast überall dicht aneinander, sind stellenweise wie verschmolzen, von blassem, schwach streifigen Aussehen, Farbstoffen nur wenig zugänglich; im Stroma nur ganz vereinzelte schlecht gefärbte Kerne sichtbar. Epithel nirgends vorhanden. Zwischen den Zotten zerstreut vereinzelte oder in kleinen Gruppen zusammenliegende rundliche, keulenförmige oder polyedrische Zellen mit verwaschenen Contouren und schlecht gefärbten Kernen; das Protoplasma bisweilen stark gekörnt. Ihre Länge variirt zwischen 0,018 und 0,036 mm, ihre Breite zwischen 0,010 und 0,021 mm (Deciduazellen).

Dann und wann sind die Zotten durch klumpiges Fibrin, vermischt mit rothen Blutkörperchen und Pigmentkörnchenhaufen, auseinandergedrängt.

Darauf folgt eine ca. 0,56 mm dicke Schicht eines zellarmen, parallelfaserigen, welligen Bindegewebes, das stellenweise unterbrochen ist durch vereinzelte querverlaufende Gewebszüge. Es besitzt in wechselnder Zahl längliche spindelförmige Kerne; unter diesen finden sich zerstreut einzelne Kerne glatter Muskelfasern, sowie Querschnitte von länglichen Kernen.

Nach aussen davon liegt ein 0,4 mm breiter Zug (*m*, Fig. 2 und 3) langer wurmförmiger, parallel verlaufender, stark gefärbter Kerne von feinkörnigem Aussehen (Kerne glatter Muskelfasern). Ihre Breite beträgt durchschnittlich 0,0036 mm, ihre Länge zwischen 0,010 und 0,023 mm. Zwischen den Muskelkernen einzelne spindelförmige Bindegewebskerne und rundliche Querschnitte von Kernen, wodurch stellenweise der Muskelzug unterbrochen wird und sich in einzelne schmälere Züge auflöst.

Nach aussen von diesem Zuge eine 0,7 mm dicke Lage (b_2, Fig. 2) welligen Bindegewebes mit zahlreichen parallelgerichteten spindelförmigen Kernen und einzelnen stäbchenförmigen Kernen, meistens um kleinere Gefässe gruppirt.

Die äusserste Schicht (*s*, Fig. 2) geht ohne scharfe Begrenzung in die Mittelschicht über und besteht aus lockigem Bindegewebe mit einer mässigen Zahl von spindelförmigen Kernen. Die äussere Begrenzung bildet ein unebener Saum.

In der mittleren und äusseren Schicht liegen zwischen den Bindegewebs- und Muskelfasern da und dort Häufchen von bräunlichen Pigmentkörnchen (*p*, Fig. 3). Die Bindegewebsschicht ist arm an Gefässen.

Dieses Aussehen bieten zahlreiche andere Schnitte, welche demselben Stücke entnommen sind; doch zeigen nur einzelne den oben beschriebenen breiten Muskelzug; statt dessen finden sich mehrere schmale Muskelstreifen, getrennt durch dazwischen gelagertes Bindegewebe. An manchen Schnitten ist überhaupt keine grössere Anhäufung von Muskelelementen wahrnehmbar, sondern es finden sich nur zerstreute Muskelkerne. Auch die anderen Stücke (1 und 3) bieten an Schnittpräparaten ähnliche Verhältnisse; sie zeigen nur Verschiedenheiten in der Dicke der Schichten, in dem Zellenreichthume der Wand und in der Zahl glatter Muskelfasern. Im 3. Stücke sind ebenfalls einzelne schwache Muskelzüge unabhängig von Gefässen zu beobachten, während sich in den verschiedensten Schnitten des 1. Stückes nur ganz vereinzelte Muskelkerne im Gewebe erkennen lassen.

In Kürze zusammengefasst ist das Ergebniss der mikroskopischen Untersuchung folgendes:

„Die Chorionzotten sind sclerosirt, des Epithels beraubt, theilweise verkalkt.

„Die Sackwand schwielig verdickt, da und dort noch Reste entzündlicher Vorgänge (Pigment- und Rundzellenanhäufung). Ausserdem sind breite Züge glatter Muskelfasern in der Fruchtsackwand vorhanden.

„Gewebe von Ovarialstructur kam nirgends zur Beobachtung'; nirgends fanden sich z. B. follikelähnliche Gebilde."

Dieser mikroskopische Befund stützt die schon bei der Operation (s. S. 20) gewonnene Ansicht, dass es sich um eine Tubarschwangerschaft handelt, und zwar haben wir hier eine derartige Gravidität mit beinahe vollständig ausgetragener Frucht.

Allerdings haben wir keine zusammenhängenden Muskelzüge mehr, wie wir solche in den ersten Stadien einer diesbezüglichen Schwangerschaft gewöhnlich noch antreffen. So konnte ich in einem Präparate der Basler pathologischen Sammlung, einer 2monatlich alten Tubargravidität, in dem Fruchtsacke noch eine deutlich zusammenhängende Rings- und Längsmuskelfaserschicht nachweisen. Dieser günstige Befund darf uns aber nicht so sehr wundern; denn wir müssen bedenken, dass es sich hierbei um einen kleinapfelgrossen Fruchtsack mit unverletzter Wandung handelte, während in unserem Falle, entsprechend dem weit vorgeschrittenen Stadium der Schwangerschaft, die Ausdehnung des

betreffenden Fruchtbehälters eine so gewaltige wurde, dass sich gewiss ganz gut die theilweisen Continuitätstrennungen, Verdünnungen und eingetretenen Schwielenbildungen der Wand verstehen lassen.

Wenn wir vorstehenden Fall noch einmal überblicken, so können wir daraus kurz Folgendes ersehen:

Die betreffende Frau, welche Anfangs Mai 1890 sich zum 5. Male schwanger fühlte, erlitt um Weihnachten desselben Jahres ein Trauma, das unbedingt den Tod der extrauterinen Frucht zur Folge hatte, womit auch das Alter des Fötus deutlich übereinstimmt (8. Monat). Die Frau überstand diesen immerhin schweren Unfall gut und wurde gegen das Frühjahr 1891 neuerdings schwanger, natürlich ohne eine Ahnung davon haben zu können, indem sie die damals auftretenden Beschwerden, wie Kopfweh, Blutandrang, Appetitmangel u. s. w., der bereits bestehenden Schwangerschaft zuschrieb. Besorgt wegen der langen Dauer dieser Gravidität consultirte sie ihren Hausarzt, der eine Extrauteringravidität mit todter Frucht diagnosticirte und sie einige Tage darauf in das Riehener Spital überführen liess, da sich Wehen einstellten und der Fruchtsack zu platzen drohte. Hier wurde denn auch die Frau kurze Zeit darauf operirt, da man infolge von Fiebereintritt eine beginnende Verjauchung des Fruchtsackes annahm und deren Folgen vorzubeugen suchte. Vorausgeschickt hatte man eine sehr gründliche Untersuchung in Narkose, die die Diagnose des Arztes bestätigen konnte; dabei hatte man arglos eine Sondirung des Uterus vorgenommen und ist dieser zweifelsohne die Ursache des nach der Operation stattgehabten Abortus zuzuschreiben. Eine beginnende Verjauchung des Fruchtsackes war bei der Operation nicht zu bemerken und muss das Fieber unbedingt in einer infectiösen Endometritis, hervorgerufen durch die nicht ganz sorgfältige Anwendung der Uterussonde, gesucht werden.

Allein, wenn auch im besagten Falle keine Verjauchung des Fruchtsackes vorhanden war, so war dessenungeachtet ein operatives Eingreifen gewiss ganz am Platze, nicht nur weil bereits Wehen aufgetreten waren und somit eine Zerreissung des Fruchtsackes mit ihren bedenklichen Folgen drohte, sondern da auch ohnedies für späterhin das Leben der Frau durch die Anwesenheit eines so grossen Tumors sicherlich vielfach gefährdet schien, umsomehr sich daneben noch eine intrauterine Gravidität auszubilden begann.

Hätten wir aber, was man in Zukunft bei solchen Fällen immer thun muss, nur im Entferntesten daran gedacht, es könnte vielleicht neben der extrauterinen Gravidität noch eine intrauterine bestehen, so würden wir gewiss vom Sondiren des Uterus ganz Umgang genommen haben, und wäre es uns vielleicht geglückt, die Weiterentwicklung des intrauterinen Fötus trotz operativer Entfernung des extrauterinen nicht hindern zu müssen. Immerhin bleibt dieser Umstand sehr, sehr fraglich und wurde wenigstens in diesem Falle, was ja die Hauptsache ist und man in erster Linie zu erstreben die Pflicht hat, das mütterliche Leben gerettet.

Was die Art der Extrauterinschwangerschaft in den gesammelten Fällen anbelangt, so blieb in 5, die sämmtlich ohne Eingriff gut verliefen, die Diagnose unbestimmt; in 2 Fällen (Fall 4 und 5) ging nämlich der extrauterin gelegene abgestorbene Fötus allmälig in Resorption über, während in 3 (Fall 6, 8 und 11) jeweilen die Frucht im Laufe der Zeit — spontan und theilweise noch mit Kunsthülfe, auf dem Wege der Abscedirung durch Vagina, Anus oder Bauchdecke ausgestossen wurde.

In den letal verlaufenden Fällen wurden bei der Section folgende Diagnosen gestellt:

1) Ovarialgravidität 1 Fall (Fall 1),
2) Tubargravidität 4 Fälle (Fall 2, 3, 9, 10), (davon bildete die linke Tube 3 Mal den Sitz der Schwangerschaft),
3) Abdominalgravidität 2 Fälle (Fall 13 und 15),
4) Tuboabdominalgravidität 1 Fall (Fall 7),
5) Tuboovarialgravidität 1 Fall (Fall 14).

Bei operativen Eingriffen mit günstigem Verlaufe konnte in einem Falle (12) infolge allseitig starker Verwachsungen des Fruchtsackes mit seiner Umgebung keine bestimmte Diagnose gemacht werden; auch fand nachträglich keine mikroskopische Untersuchung der entfernten Theile statt. Ueberhaupt pflegte eine genaue anatomische Untersuchung, namentlich in Bezug auf den Fruchtsack, eben erst in den letzten Jahren angestellt zu werden und finden wir eine solche in unseren Fällen daher nur drei Mal vorgenommen; ein Mal (Fall 16) wurde der Befund bei der Operation bestätigt, indem es sich um eine primäre Tubar- und secundäre Abdominalschwangerschaft handelte, während in Fall 17 bei der Operation der Sitz der Frucht bestimmt auf ein Ovarium schliessen liess, konnte die mikroskopische Untersuchung hierfür keine ausschlaggebenden Anhaltspunkte liefern. Endlich sehen

wir, dass bei unserem Falle (18) während der Operation der Verdacht auf Tubargravidität sehr stark war, hingegen etwas Sicheres sich infolge der enormen Verwachsungen der Sackwandung mit der Bauchwand u. s. w. nicht feststellen liess; erst die mikroskopische Untersuchung der entfernten Fruchtsackstücke bestätigte endlich unsere Wahrscheinlichkeitsdiagnose.

Wir finden also eigentlich alle Arten von Extrauterinschwangerschaft in den angeführten Fällen vertreten; hingegen ist es einleuchtend, dass manche davon, namentlich von den zuerst veröffentlichten, in Bezug auf Diagnose keine volle Sicherheit bieten, da ja meistens eine genaue anatomische Beschreibung und mikroskopische Untersuchung der gewonnenen Präparate fehlt. Nehmen wir nur einen Fall, z. B. Fall 1 heraus, so müssen wir sagen, dass hier die Extrauterinschwangerschaft eher den Anschein einer tubo-ovariellen als rein ovariellen bietet, um so mehr man ja weiss, dass bis heute eigentlich nur ungefähr 8 Fälle von reiner Ovarialgravidität beobachtet und beschrieben wurden. Es sei mir gestattet, an dieser Stelle eines Präparates zu erwähnen, das wohl das schönste Beispiel einer reinen Ovarialschwangerschaft ist und welches ich kürzlich auf der Klinik von Herrn Prof. Leopold zu sehen die Gelegenheit hatte (Archiv f. Gyn., Bd. XIX). Es handelt sich hierbei um eine beinahe ausgetragene Frucht im rechten Ovarium, deren Vorhandensein seiner Zeit zufällig bei einer Section gefunden wurde. Das Präparat ist in allen seinen Theilen noch vollständig erhalten und könnten die anatomischen Verhältnisse des Uterus zu all' seinen Adnexa nicht schöner gezeichnet werden, als sie sich hier in Wirklichkeit vorfinden.

Da wir ferner auch zwei Fälle von Abdominalgravidität aufgezeichnet finden, so möchte ich kurz bemerken, dass gerade in jüngster Zeit von namhaften Forschern die Möglichkeit einer reinen Abdominalschwangerschaft geleugnet wird, indem dieselben behaupten, dass ein Ei sich immer nur da weiter entwickeln könne, wo sich Flimmerepithel vorfinde. Fall 15 scheint dieser Annahme zu widersprechen, während sich mit Fall 13 in dieser Beziehung nicht viel anfangen lässt.

In Bezug auf die Symptome lässt sich an der Hand der bis jetzt bekannten Fälle nicht gerade viel sagen.

Im Allgemeinen finden wir die nämlichen Erscheinungen, wie sie bei einer gewöhnlichen Schwangerschaft auch vorzukommen pflegen; wenn auch in gewissen Fällen die Symptome etwas auf-

fallender sind, indem z. B. eine ungewöhnlich rasche Vergrösserung des Leibes die Frauen beunruhigt, grosse Empfindlichkeit und Volumszunahme im Bereiche eines Ovarium besteht, verbunden mit lebhaft ziehenden und reissenden Schmerzen, lang andauernde Constipation wieder mit heftigen Diarrhöen abwechselt, so wissen wir, dass dies auch bei sonst normalen Schwangerschaften vorkommt.

Wir können sogar dreist behaupten, dass wir eigentlich kein Symptom besitzen, das nur einige Wahrscheinlichkeit bietet für Erkennung einer gleichzeitig bestehenden Extra- und Intrauteringravidität. Wenn auch nach der Geburt des einen Fötus weitere kindliche Herztöne gehört werden, oder vorher schon zwei verschiedene kindliche Herztöne unterschieden werden konnten, so ist dies zwar ein sicheres Symptom für Zwillingsschwangerschaft, aber noch durchaus nicht für gleichzeitig bestehende Extra- und Intrauteringravidität. Die angegebenen Symptome sind eben in sämmtlichen Fällen immer nur unbestimmte und werden immer erst deutlicher und entscheidender bei oder nach der Ausstossung der einen Frucht, indem z. B. die Geburt der intrauterinen Frucht durch einen zweiten Tumor in abdomine erschwert, ja geradezu unmöglich gemacht wird (z. B. Fall 15), oder, was noch bestimmter ist, wenn die Frau nach der Geburt noch einen zweiten Tumor zu fühlen angiebt, worin sie vielleicht deutlich Kindesbewegungen zu verspüren meint, die Wehen dann weiter und kräftig andauern, ohne dass eine weitere Ausstossung einer Frucht erfolgt und starke peritonitische Reizungen sich einstellen, oder wenn der betreffende Tumor allmälig im Laufe der Zeit an Grösse abnimmt, immer kleiner und kleiner wird, wie dies z. B. bei der Mumificirung, Einschrumpfung u. s. w. einer extrauterinen Frucht vorkommt.

Immerhin aber kommen die meisten dieser Symptome auch noch bei anderen pathologischen Zuständen, z. B. Neubildungen, vor und sind deshalb immer sehr behutsam aufzufassen.

Was den Verlauf resp. die Ausgänge anbetrifft bei gleichzeitiger Extra- und Intrauteringravidität, so ergeben sich hier die allergrössten Mannigfaltigkeiten.

Einmal kann im Laufe der Schwangerschaft, und zwar schon in frühem Stadium derselben, der extrauterine Fruchtsack platzen und den Tod der Mutter zur Folge haben, wobei dann zufällig der intrauterine Fötus bei der Section gefunden wird (Fall 9 und 10); oder auch der extrauterine Fruchtsack platzt und die Mutter

abortirt kurz vor dem erfolgenden Tode die intrauterine Frucht (Fall 2).

Ferner kann Abort der intrauterinen Frucht erfolgen, wobei sich der extrauterine Fötus weiter entwickelt. In solchen Fällen sehen wir einmal nachträglich noch Berstung des extrauterinen Fruchtsackes mit Tod der Mutter eintreten (Fall 3 und 14), oder der extrauterin gelegene Fötus kann mit oder ohne erfolgende Zerreissung seiner äusseren Wandungen absterben, mumificiren, zum Lithopädion werden, oder, indem der Eisack zu irgend einer Zeit der Schwangerschaft sich entzündet, mit der Bauchwand oder den benachbarten Organen (Blase, Scheide, Darm) Verwachsungen eingeht, auf dem Wege der Abscessbildung ausgestossen werden (Fall 11).

Andererseits können beide Früchte bis zur normalen Zeit nebeneinander bestehen und treten alsdann die Complicationen erst im Laufe der Geburt auf. Dieselben sind:

1) kann die intrauterine Frucht normal oder vermittelst Kunsthülfe geboren werden und das extrauterine Kind bleibt zurück; dasselbe stirbt ab, mumificirt oder eitert heraus u. s. w. (Fall 4, 5, 6, 1), oder wird vermittelst Laparatomie zu Tage gefördert (Fall 16, 17), oder auch sein Fruchtsack platzt und bewirkt den Tod der Mutter (Fall 7, 13, 15);

2) wird der extrauterine Fötus durch den Bauchschnitt entfernt und hierbei zufällig die Coëxistenz einer zweiten intrauterin gelegenen Frucht entdeckt; dieselbe kann dann ihrem Schicksal überlassen werden, oder sie wird künstlich herausbefördert (Fall 12).

Ausserdem kann der extrauterine Fötus während der Schwangerschaft absterben, allmälig durch Abscedirung ausgestossen werden, während die intrauterine Frucht ausgetragen und geboren wird (Fall 8).

Schliesslich steht noch unser Fall (18) allein da, bei welchem der extrauterine, spät abgestorbene Fötus wegen angenommener Verjauchung des Fruchtsackes operativ entfernt wird und dann kurz nach der Operation der Abort einer intrauterinen Frucht erfolgt.

Natürlich wird heutzutage eine richtig eingeleitete Therapie gewisse bis jetzt schlimme Ausgänge besser gestalten können.

Eine sichere Diagnose auf gleichzeitig bestehende Extra- und Intrauteringravidität zu stellen, ist, wie sich aus den angeführten Fällen ergiebt, sehr schwierig, ja fast unmöglich, und gewinnt die Annahme eines derartigen Vorkommnisses erst dann einige Sicher-

heit, wenn irgend etwas Ungewöhnliches, Unerwartetes im Verlaufe der Schwangerschaft eintritt, indem z. B. Abort einer intrauterinen Frucht erfolgt oder Theile eines extrauterin gelegenen Fötus auf dem Wege der Abscessbildung ausgestossen werden und sich nachher doch noch die weitere Entwicklung eines zweiten schon bestehenden Tumors, sei es der Uterus selbst oder auch ein hinzugehöriges Organ, beobachten und verfolgen lässt.

Trotzdem sehen wir, dass beim Eintritte irgend eines pathologischen Ereignisses im Laufe solcher Schwangerschaften die Ursache fast immer anderweitig gesucht wurde, indem man z. B. bei der Erschwerung der Ausstossung der intrauterinen Frucht das Hinderniss in einem bestehenden Ovarialtumor (Fall 16) suchte, oder bei plötzlichen beunruhigenden Symptomen der Verdacht auf Platzung oder Achsendrehung eines solchen Tumors fiel (Fall 15); und nur in ganz wenigen Fällen beobachten wir nachträglich eine gesicherte Diagnose, indem nach der Geburt der intrauterinen Frucht der Uterus sich als leer erwies und bei der innern oder auch combinirten Untersuchung noch deutlich weitere Fötaltheile sich neben dem Uterus nachweisen lassen (z. B. Fall 4 und 5).

Es ist ja klar, dass in Anbetracht der Seltenheit derartiger Fälle und gerade weil dieselben erst in späteren Stadien der Schwangerschaft zur Beobachtung des Arztes kommen, das Hinderniss für die Ausstossung der Frucht oder plötzlich eintretende pathologische Ereignisse auf etwas ganz Anderes zurückgeführt werden; immerhin aber wird man in Zukunft bei ähnlichen Fällen sein Augenmerk auch auf diesen Punkt richten und auch in dieser Hinsicht seine Untersuchung anstellen müssen. Natürlich hat die Untersuchung sehr genau und behutsam zu geschehen und ist namentlich, wie unser Fall (18) lehrt, eine Sondirung des Uterus vorher gut zu erwägen. In unserem Falle fühlte sich zwar der Uterus bei der Untersuchung vergrössert an, hingegen wurde diese Vergrösserung, wie es bei Extrauteringravidität der Fall ist, als damit verbunden aufgefasst und nicht an eine intrauterine Schwangerschaft gedacht, welche doch durch die Anamnese hätte vermuthet werden können.

In Bezug auf die Prognose haben wir zu unterscheiden zwischen der des mütterlichen Lebens und derjenigen der Früchte.

Von 18 Fällen sehen wir das Leben der Mutter 8 Mal erhalten bleiben, indem entweder nach Abortus oder normaler Geburt des intrauterinen Fötus u. s. w. der extrauterine 2 Mal in

Resorption überging (Fall 4 und 5), 2 Mal spontan auf dem Wege der Abscessbildung ausgestossen (Fall 8 und 6) und 4 Mal vermittelst Operation entfernt wurde (Fall 11, 16, 17, 18). In den übrigen 10 Fällen erfolgte der Tod der Mutter durch Platzung des extrauterinen Fruchtsackes mit nachfolgender Peritonitis oder innerer Verblutung, oder auch an Septicämie (?) nach vorausgeschickter Operation (Fall 12).

In Anbetracht der bestehenden Gefahren ist dieses immerhin noch ein ziemlich günstiges Resultat, um so mehr, wenn wir berücksichtigen, dass die meisten Fälle der Zeit entstammen, wo die operative Hülfeleistung noch gar nicht so verbreitet war und man noch nicht mit der Sicherheit wie heutzutage zu Laparatomieen schritt, und gerade hierbei sehen wir die günstigsten Ausgänge erfolgen, indem bei 6 Laparatomien (Fall 11, 12, 15, 16, 17, 18) nur 2 Mal der Tod eintrat.

Trotzdem müssen wir bei den Verschiedenheiten jedes einzelnen Falles sagen, dass die Prognose in Bezug auf die Erhaltung des mütterlichen Lebens doch immer als sehr bedenklich zu stellen ist.

Was nun die Früchte anbetrifft, so ist hier das Verhältniss prognostisch noch schlimmer.

Nur in einem einzigen Falle (Fall 12) wurden beide Früchte ausgetragen und lebend erhalten; in den übrigen Fällen dagegen starb gewöhnlich der eine Fötus ab, mumificirte oder abscedirte oder wurde auch abortiv ausgestossen, währenddem sich der andere weiter entwickelte und, wenn nicht vorher Abort erfolgte, zur normalen Zeit geboren wurde, oder, wenn extrauterin gelegen im Laufe der Schwangerschaft oder auch erst bei dem diesbezüglichen Geburtsact abstarb, eventuell durch Operation noch lebend zu Tage gefördert werden konnte.

Vielfach aber beobachten wir die Weiterentwicklung beider Früchte einfach gehemmt durch frühzeitiges Platzen des extrauterinen Fruchtsackes und dadurch erfolgenden Tod der Mutter.

Kurz zusammengefasst wurden in sämmtlichen 18 Fällen 1 Mal beide Kinder ausgetragen und lebend erhalten, während im Uebrigen nur 6, und zwar alles intrauterin gelegene Früchte, auswuchsen und erhalten blieben, die anderen dagegen den vorhin angedeuteten Processen und Vorkommnissen anheimfielen; ihre Prognose dürfen wir also sicherlich als sehr zweifelhaft bezeichnen.

Die Therapie hat in erster Linie anzustreben, das Leben der Mutter zu erhalten, und kommt erst in zweiter und letzter Linie die Erhaltung der kindlichen Frucht in Frage.

Im Allgemeinen können wir sagen, dass in Bezug auf den intrauterinen Fötus die therapeutischen Maassregeln sich wohl nur auf rationelle Leitung der Geburt zu erstrecken haben, oder, wenn die Geburt nicht stattfinden kann, zuerst das betreffende Hinderniss zu entfernen ist, indem man z. B. den extrauterinen Fötus operativ vermittelst des Bauchschnittes beseitigt, dann aber den intrauterinen erst angreift, wenn dies absolut nothwendig erscheint.

Da aber ein Eingreifen gewöhnlich nur durch die extrauterine Frucht und ihre Folgen bedingt wird, so kommen hier eigentlich die gleichen therapeutischen Maassregeln in Betracht, wie bei einfacher Extrauteringravidität.

Natürlich wäre es das Beste, ein diesbezügliches Verfahren gleich im Beginne einer derartigen Doppelschwangerschaft einzuschlagen, besonders wegen der ja doch stets drohenden Lebensgefahr der Mutter, allein, wie schon bemerkt, müssen wir davon abstehen, weil diese Fälle doch erst in späteren Stadien der Schwangerschaft zur Beobachtung des Arztes kommen, oder, wenn schon früher, die Diagnose doch immer nur eine unsichere sein wird, weshalb z. B. Punction des Eisackes, Injectionen narkotischer Substanzen in den Fruchtsack oder Tödtung der Frucht vermittelst Elektricität, alles Verfahren, die in frühen Stadien einer Extrauteringravidität empfohlen werden, hier gar nicht näher erörtert zu werden brauchen.

Haben wir es mit Fällen zu thun, wo die extrauterine Schwangerschaft schon weit vorgeschritten ist und noch keine Zerreissung des Fruchtsackes stattfand, so müssen wir in Bezug auf die Therapie die Fälle auseinanderhalten, in denen die extrauterine Frucht noch lebt oder bereits abgestorben ist.

Im ersten Falle ist nach den augenblicklich geltenden Anschauungen wohl immer die operative Entfernung des Kindes womöglich mit Exstirpation des Fruchtsackes auszuführen.

Bei abgestorbener Frucht dürfte zunächst immer noch ein exspectatives Verfahren sich empfehlen.

Zum Schlusse spreche ich Herrn Prof. Dr. Courvoisier für die Anregung zu vorliegender Arbeit und für die freundliche und liebenswürdige Unterstützung während ihrer Ausarbeitung meinen innigsten Dank aus.

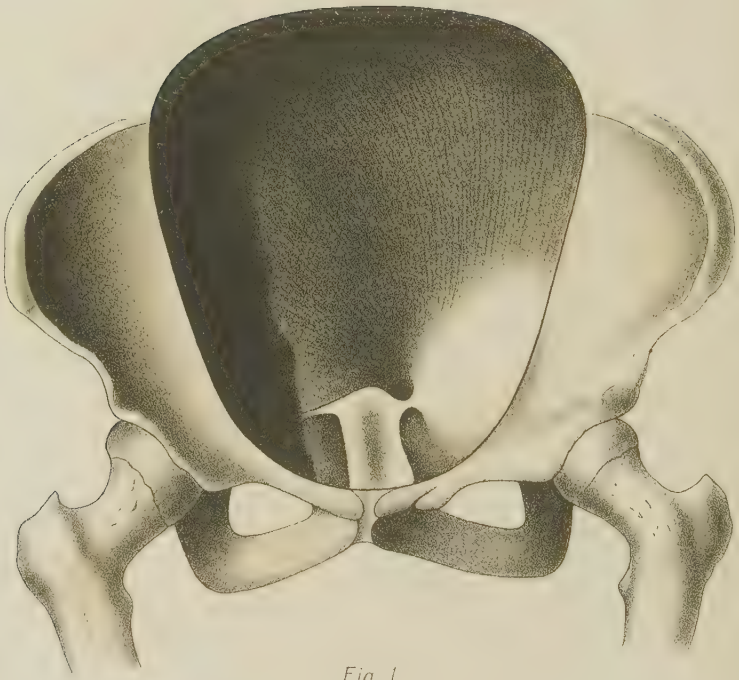

Fig. 1.

Fig. 2.

Fig. 3.



Lith. Anst. v. E. A. Funke, Leipzig